Интубация + Макроларингоскопия

С. Атанасова

Анестезиолог-реаниматолог

Зачем нужна интубация?

Цель интубации

Зачем нужна интубация?

- Обеспечение проходимости ДП
- Защита ДП (легких)

- *Для раздельной (однолегочной) интубации – сепарация одного легкого/доли легкого (защиты, раздельной вентиляции), облегчение работы хирурга*

Обеспечение проходимости ДП

Зачем нужна интубация?

Классические стадии наркоза:

I — стадия анальгезии/угнетения;

II — стадия возбуждения;

III — стадия хирургического наркоза:

1-й уровень (III) — поверхностный наркоз,

2-й уровень (III) — лёгкий наркоз

3-й уровень (III) — глубокий наркоз

4-й уровень (III) — сверхглубокий наркоз:

~~IV — агональная стадия.~~

Обеспечение проходимости ДП
III стадия – Хирургическая

Зачем нужна интубация?

(1 уровень) Поверхностный

- Скелетные мышцы не расслаблены.
- Прекращается глотание
- Дыхание глубокое, ритмичное, храпящее из-за расслабления голосовых связок.

(2 уровень) Легкий

- Можно делать поверхностные операции.
- Скелетные мышцы расслаблены, но не полностью.

(3 уровень) Глубокий

- Можно делать полостные операции, нейро, сложный остеосинтез
- **Скелетные мышцы расслаблены, язык (корень языка) расслаблен, возможно западение и асфиксия из-за закрытия им прохождения воздуха в гортань**

Защита ДП

Зачем нужна интубация?

Интубация обязательна как метод защиты ДП от угрожающих факторов:

1. **«Утопление»** - вода и содержимое желудка
   - вода – риноскопия, гастроскопия, стоматология
   - содержимое ЖКТ - препараты для анестезии вызывают тошноту и рвоту (особенно ксилазин, медетомидин, дексмедетомидин, опиоиды введенные внутривенно)
   - содержимое желудка - компрессия (асцит, беременность, н/о брюшной полости; гастроскопия)
2. **Контаминация** – н/о одного легкого в стадии распада, стоматология, гастроскопия, риноскопия, рвота

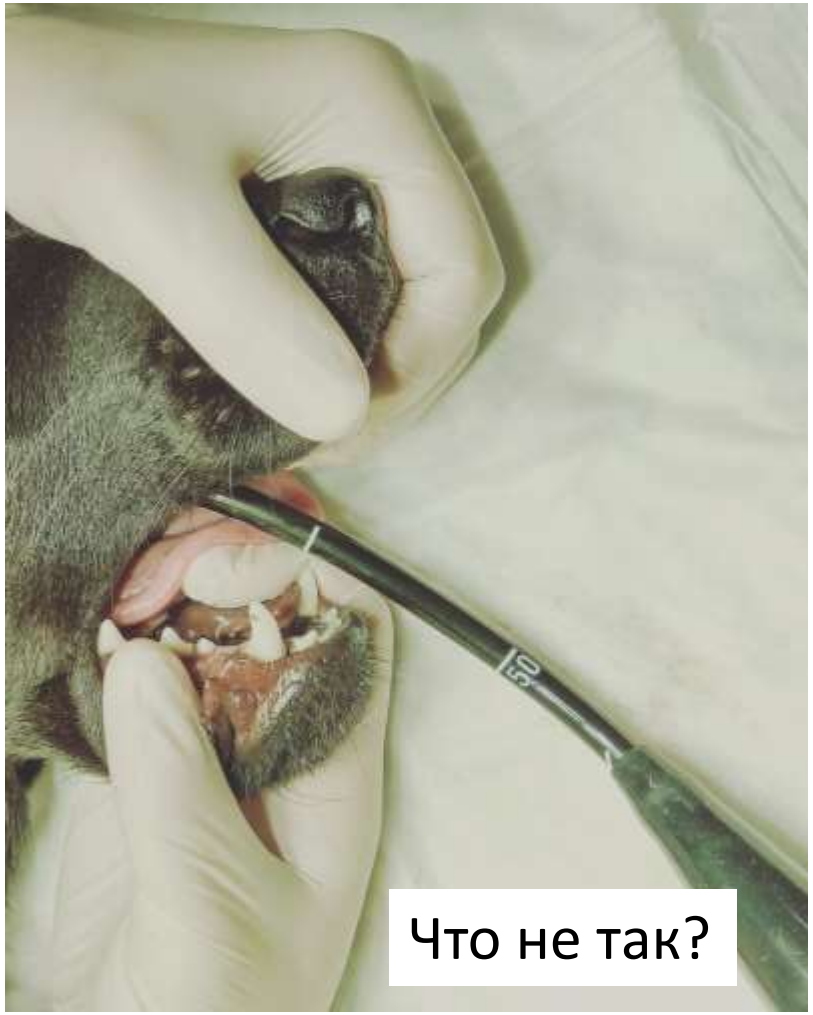

Когда проводить интубацию?

На какой стадии наркоза проводить интубацию?

Когда проводить интубацию?

Классические стадии наркоза:

I — стадия анальгезии/угнетения;

II — стадия возбуждения;

III — стадия хирургического наркоза:

- **1-й уровень (III) — поверхностный наркоз**
- **2-й уровень (III) — лёгкий наркоз**
- 3-й уровень (III) — глубокий наркоз
- 4-й уровень (III) — сверхглубокий наркоз:

~~IV — агональная стадия.~~

На какой стадии наркоза проводить интубацию? III стадия – Хирургическая, 1-2 уровень

Когда проводить интубацию?

(1 уровень) Поверхностный

- Скелетные мышцы не расслаблены.
- **Прекращается глотание**
- Дыхание глубокое, ритмичное, храпящее из-за **расслабления голосовых связок.**

(2 уровень) Легкий

- Можно делать поверхностные операции.
- Скелетные мышцы расслаблены, но не полностью.

Интубация

Типы интубаций

Типы интубаций

- **Стандартная (оротрахеальная) интубация**
- **Назотрахеальная**
- (Окулотрахеальная)
- Ретроградная интубация
- Через трахеостому

Типы интубаций. Назотрахеальная

Фото и работа О.К. Анисимовой (ИВЦ МВА)

Осложнения интубации

Осложнения интубации

- Непреднамеренная интубация пищевода

Очень часто

- Травма глотки
- **Травма гортани – часто у кошек**
- Травма трахеи

Часто

- Повреждение зубов – у приматов (так же как и у человека)

Техническое оснащение

Что же на самом деле нужно для интубации?

- Свет (фонарик, лампы, свет из окна, ларингоскоп)
- То, что поможет отодвинуть надгортанник (зажим, лопатка, ЭТТ, пальцы, ларингоскоп)
- Эндотрахеальная трубка (ЭТТ)
- Фиксатор ЭТТ
- Коннектор ЭТТ к О2

«Слепая» интубация необходима в экстренных ситуациях. Рутинно интубация должна сопровождаться ларингоскопией и быть максимально корректно выполнена → необходим ларингоскоп.

Времени исправлять собственные ошибки нет!

Оснащение. Ларингоскоп

Англ. Laryngoscope

- Ларингоскоп разработан, чтобы облегчить быструю визуализацию гортани без необходимости выравнивания глоточной и гортанной осей (у человека, приматов)
- Упрощает интубацию и полностью исключает травмоопасность при рутинной интубации пациентов с нормальными дыхательными путями.
- Предназначен для осмотра полости глотки и преддверия гортани

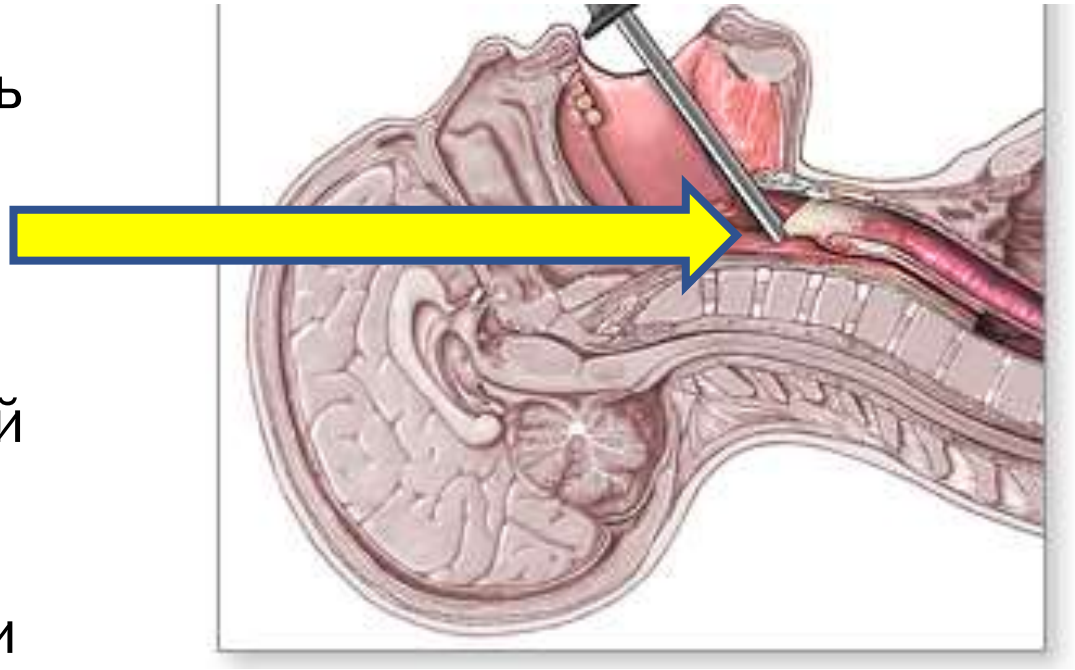

Оснащение. Лариноскоп

- Рукоятка
- Клинок

Оснащение. Ларингоскоп. Рукоятки

Оснащение. Ларингоскоп. Клинок

Macintosh (Mac)

Miller

Оснащение. Ларингоскоп. Производители

- Riester
- **KaWe**

- Heine
- Rüsch

- Karl Storz C-MAC® S Video Laryngoscope

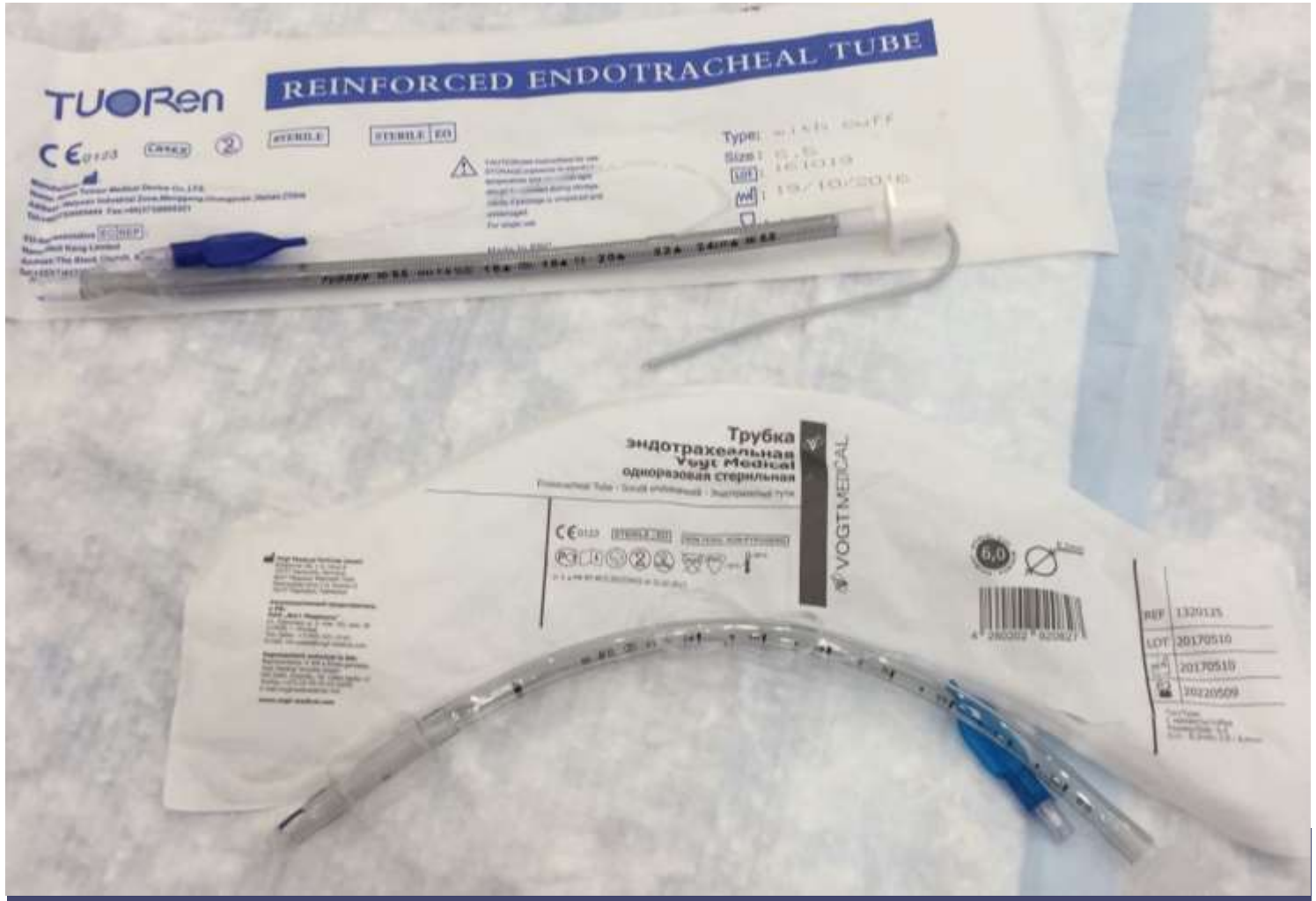

Оснащение. ЭТТ

Современные материалы:

- **ПВХ**

+ Не дорогие

- Жесткие (кошки и собаки с БЦС ☹)

- **Силикон**

+ Не травмируют трахею и гортань

- Дорогие

Манжета:

- Да (стандарт/большая)
- Нет

Силиконовые ЭТТ – абсолютная разница с ПВХ. С ними можно уходить почти домой ☺

Оснащение. Анатомия ЭТТ



Как выбрать ЭТТ?

- Кошки – №2.5-3.5

- Small dogs - №3.5-4
- Middle dogs - №5-6
- Big dogs - №7-8
- Giant dogs - №9-10



<u>Максимально большую трубку – не заставляйте своего пациента дышать через соломинку!</u>

Оснащение. Фиксаторы ЭТТ

Только завязки!

Раздутая манжета не фиксирует ЭТТ!



VS.

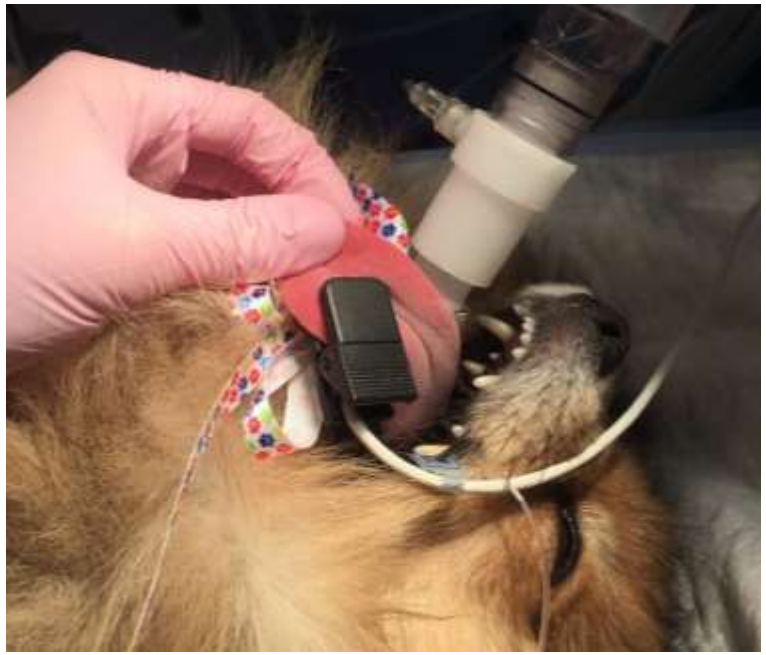

Анатомия гортани

Гортань. Анатомия

Хрящи:
- Cart. Epiglottica
- Cart. Thyreoidea
- Cart. Cricoidea
- Cart. Arythenoidea (2)

Мыщцы:
- Mm. laryngis
- Mm. hyoidei

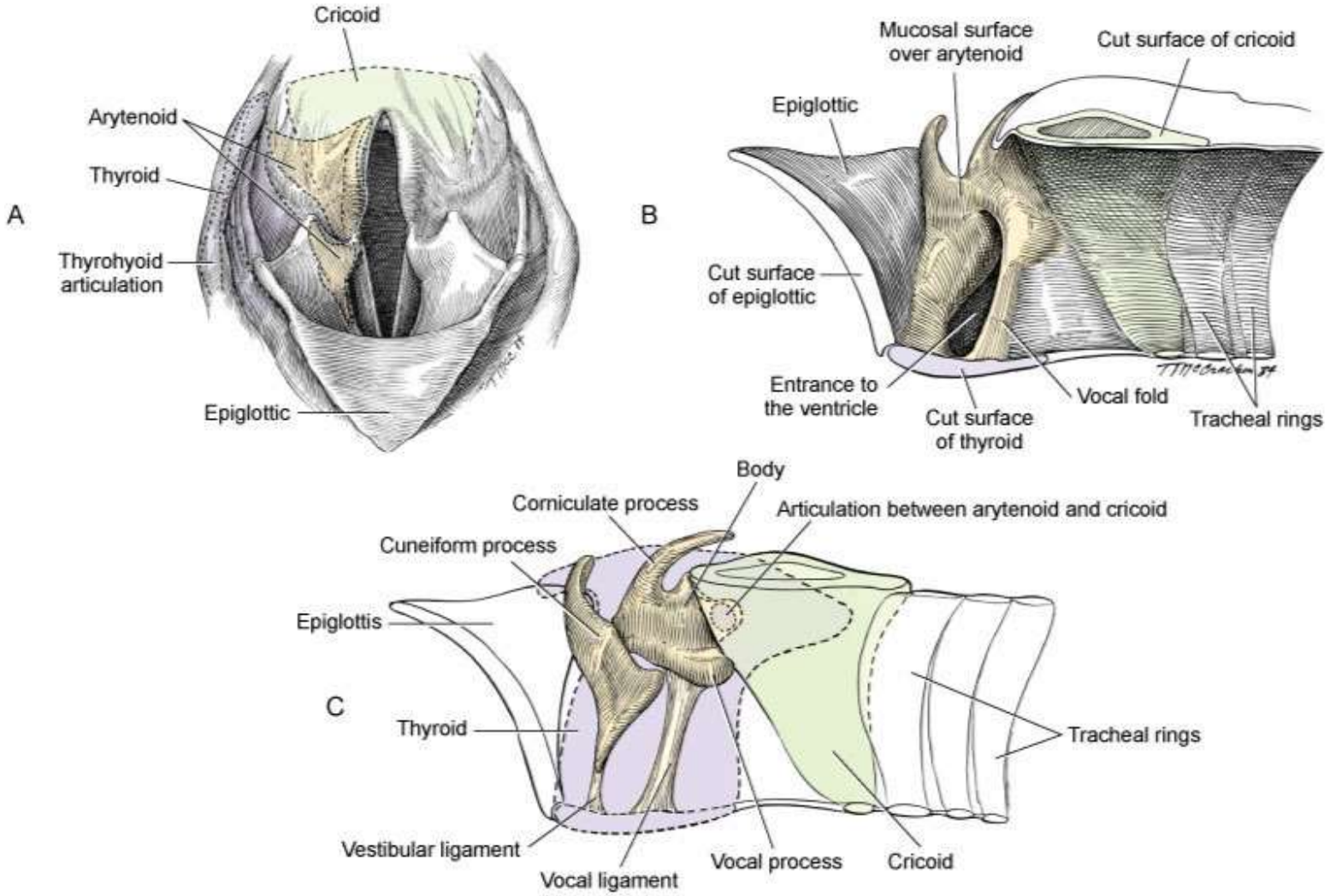

From Grandage J, Richardson K: Functional anatomy. In Slatter DH, editor: Textbook of small animal surgery, ed 1, Philadelphia, 1985, Saunders/Elsevier.
Tobias and Johnston: Veterinary Surgery: Small Animal
Copyright © 2012 by Saunders, an imprint of Elsevier Inc.

Fig. 101-1. Larynx and laryngeal cartilages. **A,** Transoral view with locations of arytenoid, thyroid, cricoid, and epiglottic cartilages, and thyrohyoid articulation identified. **B,** Medial view of the interior surface of the right larynx. Identified structures include the vocal fold; entrance to the ventricle; mucosal surface over the arytenoid cartilage; and cut surfaces of the cricoid, thyroid, epiglottic, and tracheal ring cartilages. **C,** Medial view of the right side of the larynx. The vestibular ligament, vocal ligament, and articulation between the arytenoid and cricoid cartilages are labeled. The thyroid cartilage *(dotted line)*, cricoid cartilage *(solid line)*, and epiglottis *(solid line)* are indicated. The arytenoid cartilage has been *shaded* and includes the cuneiform process, corniculate process, vocal process, and body.

©Снежана Атанасова 2019

Техника интубации

Преоксигенация

- 3-5 минут до индукции
- Поток 50-100 мл/кг
- Обязательно с маской
- Время десатурации (SpO2 < 90%) – 4-5 минут!

Техника интубации. Шаги

- Вводный наркоз
- Пациент укладывается на живот или …
- Ассистент открывает рот пациенту и фиксирует за резцы верхней челюсти (салфетка) и по необходимости (у кошек) за нижнюю челюсть. *Роторасширитель не необходим при достаточной релаксации пациента (стадия наркоза III/1 – III/2). Роторасширитель для кошек м/б опасен!!!!*
- Отведение языка. Не тянуть язык, не дергать язык!!!
- Осмотр гортани и глотки
- Проведение ЭТТ через полость рта
- Отведение надгортанника, прохождение голосовых связок (НЕЖНО!!!)
- Фиксация ЭТТ

Шаг 1. Вводный наркоз

Интубация проводится после вводного наркоза

Идеальный препарат – Пропофол

- Снижает чувствительность гортани и трахеи
- Снижает риски бронхо, ларингоспазма
- 4-6 мг/кг

Если проводилась индукция Золетилом – перед интубацией – 1-2 мг/кг Пропофола

Шаг 2. Укладка и доступ гортани

Рекомендована стернальная позиция (на животе)

Лидокаин аппликации на преддверие гортани 1% раствор приготовленный заранее

Собакам перед интубацией можно вводить Лидокаин 1 мг/кг вв болюс*

Не тянуть язык!!!

Что еще можно?

Силиконовый спрей – SILKOSPRAY 500ml Rusch – около 10 евро

Интубация.
Шаг 3.
Макроларингоскопия.

Что же я должен увидеть?

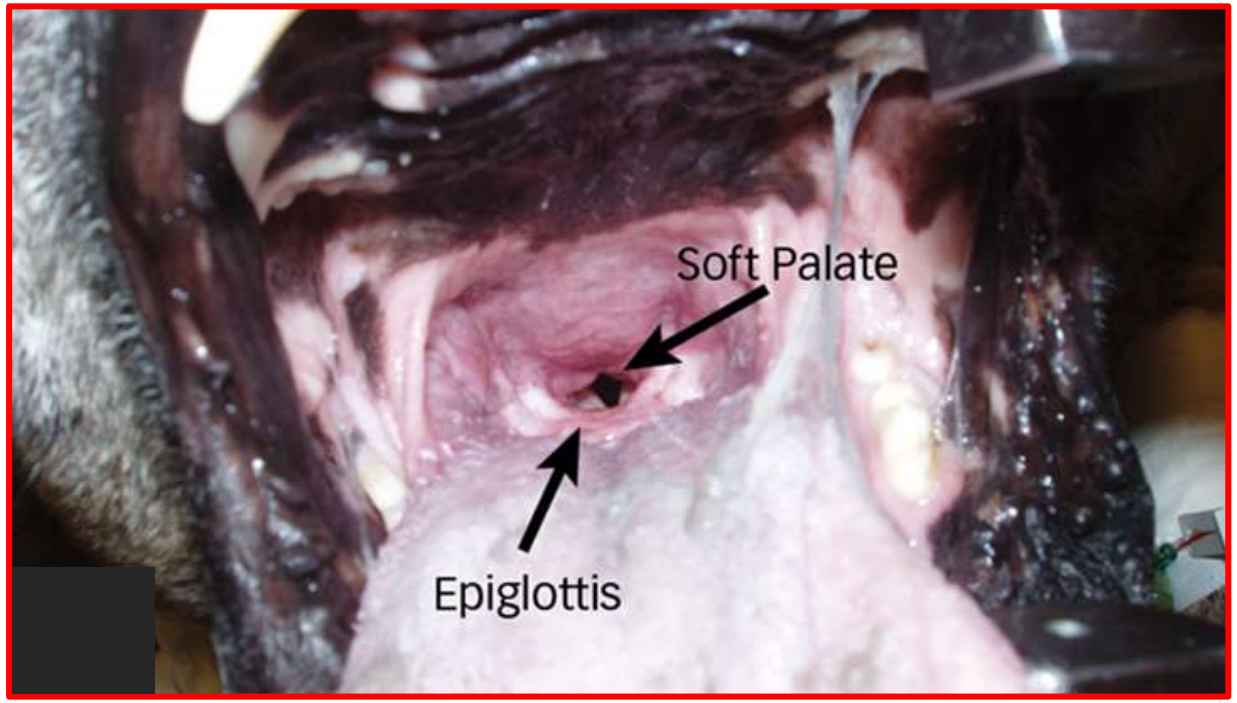

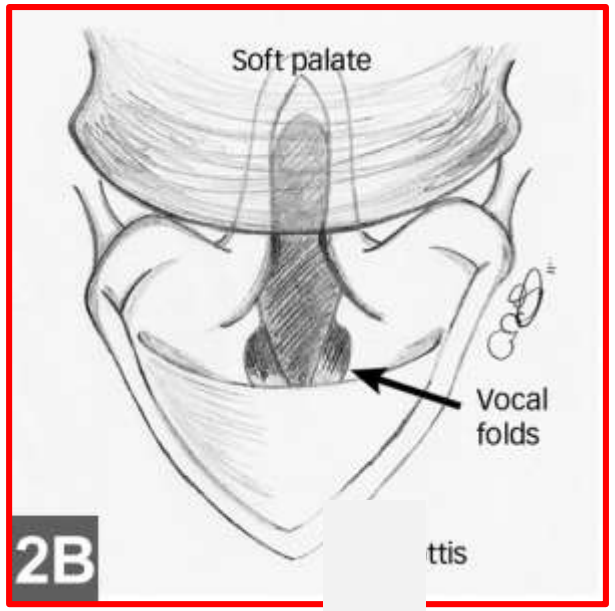

Собака

Интубация. Макроларингоскопия.

Что же я должен увидеть?

Кошка

Снежана Атанасова 2019

Интубация. Как я должен это сделать?
Шаг 4. Отведение надгортанника

- Не трогать надгортанник!*
- Надавливание на корень языка
- Надгортанник оттягивается вниз

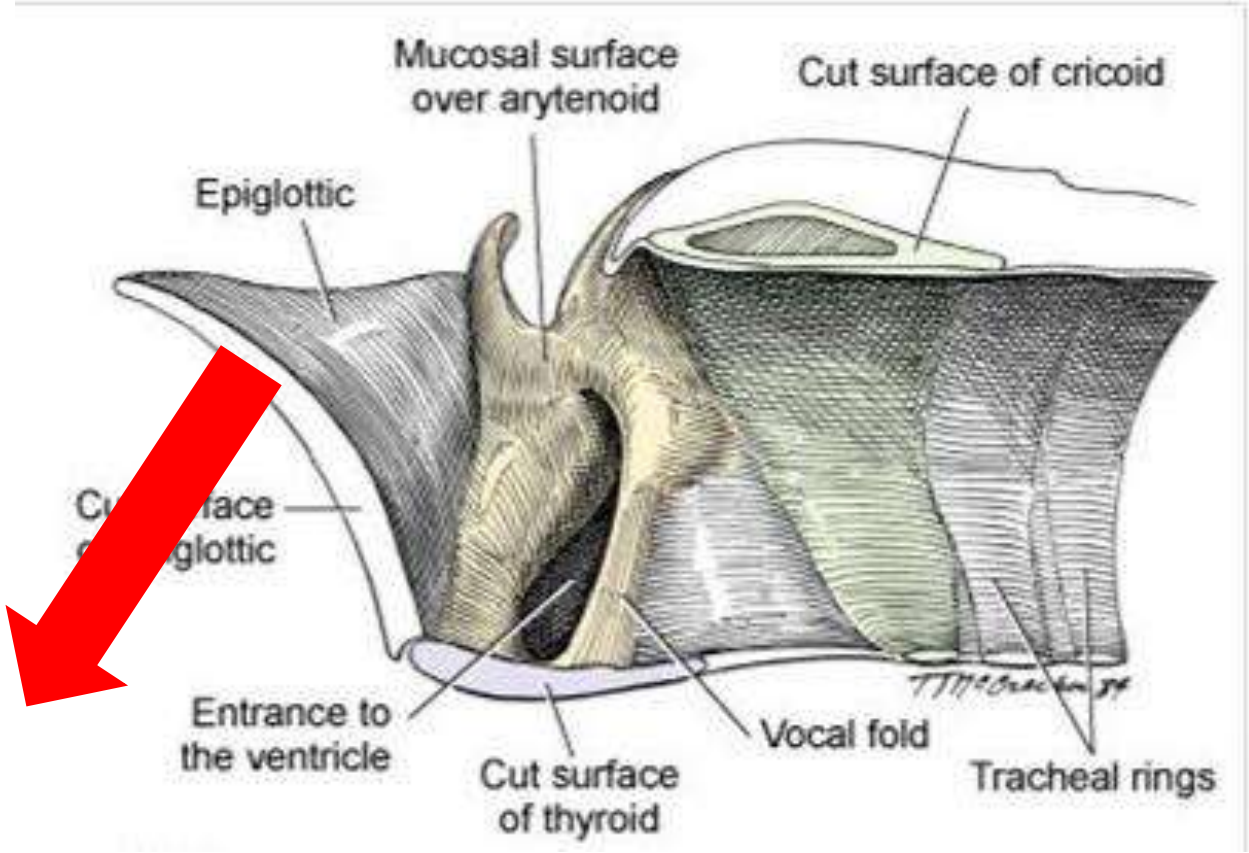

Шаг 5. Проведение ЭТТ через ротовую полость в гортань

Нежно!

Дождаться открытия голосовой щели

Резкое и агрессивное проведение через голосовую щель может вызвать травму, разрывы и пр.

Шаг 6. Фиксация трубки

- Нижняя челюсть
- Верхняя челюсть
- Затылок

Шаг 8. Раздувание манжеты

Не более
20 мм.рт.ст.

Интубация. Помните: нужно уметь интубировать любыми средствами, и даже в слепую, но следует стремиться к правильному техническому оснащению! Без лишних движений, уверенно, но НЕЖНО!

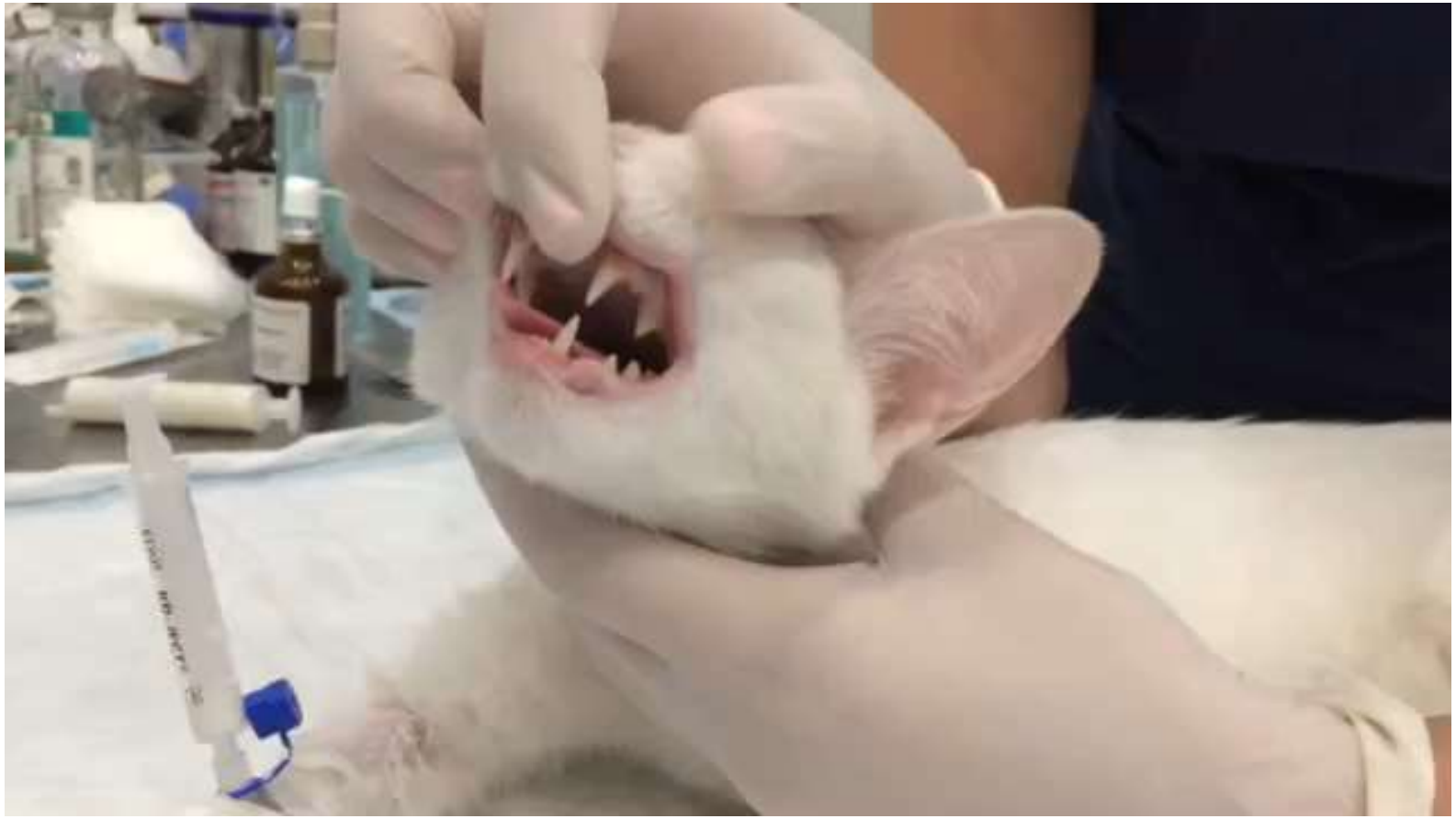

Екстубация

Экстубация. Своевременная

Процесс удаления ранее введенной ЭТ из трахеи пациента.

Экстубацию следует проводить на стадии наркоза III (1), переходящей в стадию возбуждения.

Первыми клиническими признаками необходимости экстубации являются легкие кашлевые движения.

Экстубация. Ранняя

Существует ряд операций и патологий требующие **ранней экстубации, не дожидаясь кашля:**

Ранняя экстубация показана после хирургических операций камеры глаза, головного мозга, легких.

Современный подход для ускоренного восстановления

Однако, анестезиологу-реаниматологу или врачу стационара и ОРИТ, следует взвешивать все возможные риски от отсутствия свободной проходимости дыхательных путей.

Экстубация. Поздняя

Поздняя экстубация показана при следующих состояниях:

- гипотермия (температура тела < 35°C)
- отсутствие у пациента собственной защиты дыхательных путей – отек дыхательных путей или легких, БЦС, паралич голосовых связок, общая слабость организма
- гипоксия
- нарушения гемодинамики
- полный желудок, асцит, диабет, ожирение, беременность на больших сроках
- остаточная миорелаксация и продолжительные операции

Экстубация. Порядок

1. Определить готовность пациента к экстубации, учитывая вышеописанные обстоятельства – общее состояние и, возможно, тип оперативного вмешательства.
2. Сдуть манжету полностью! Если предполагается скопление аспирационных масс, бронхиального секрета или воды выше манжеты, предварительно следует провести аспирацию в пространстве до манжеты (параллельно ЭТ) используя для этого стерильный уретральный катетер тип Нелатон.
3. Потянуть плавно ЭТ на себя, учитывая анатомическое строение гортани, переход к ротовой полости, а также строение ЭТ.
4. Осмотреть ротовую полость на наличие бронхиального секрета. Желательно, по возможности, провести быструю макроларингоскопию.

Экстубация. Порядок

5. Провести мероприятия по предотвращению рефлюкса желудочного содержимого – риски развития пневмонии, стриктур, смерти

   - голову пациента следует положить немного выше уровня тела «на подушку»
   - всем пациентам после экстубации в моей практике назначаю Маропитант в дозе 1мг/кг подкожно однократно и Фамотидин 1мг/кг внутривенно однократно.
   - смачивание языка, для снижения сухости слизистой ротовой полости и залипания языка, что у многих кошек вызывает рвотный рефлекс

6. Постоянный мониторинг пациента до полного восстановления сознания, спонтанного сглатывания и самостоятельной возможности держать голову

«Пробуждение» брахицефалов

- В стернальном положении (на животе)

- Нежная экстубация
- Подтянуть язык, увлажнить слизистые

- При усугублении ДН – повторная индукция и интубация

- Назальная оксигенация
- Назоларингеальный катетер

Экстубация. Что после?

Собаки. Возможен кашель – микротравмы, отек. Почти у всех!

Кошки. Афония, боль, анорексия

<u>Терапия:</u>

- Сироп Доктор Мом 2-3 раза в сутки (кошки ¼ ч.л., собаки ½-1 ч.л.)
- Мелоксикам на 2-3 дня (как компонент послеоперационной анальгезии)

Эндотрахеальные трубки. Очистка и дезинфекция

Очистка и дезинфекция:

1. Sekusept/Аламинол - 10 мин
2. Промывка водой, просушка
3. Повторное использование ☺
4. Хранить лучше в коробках, защищенных от света, с раздутыми манжетами
   - Коробка 1 - №2-5
   - Коробка 2 - №5-10

«В российской ветеринарной медицине нет ничего одноразового» ☺

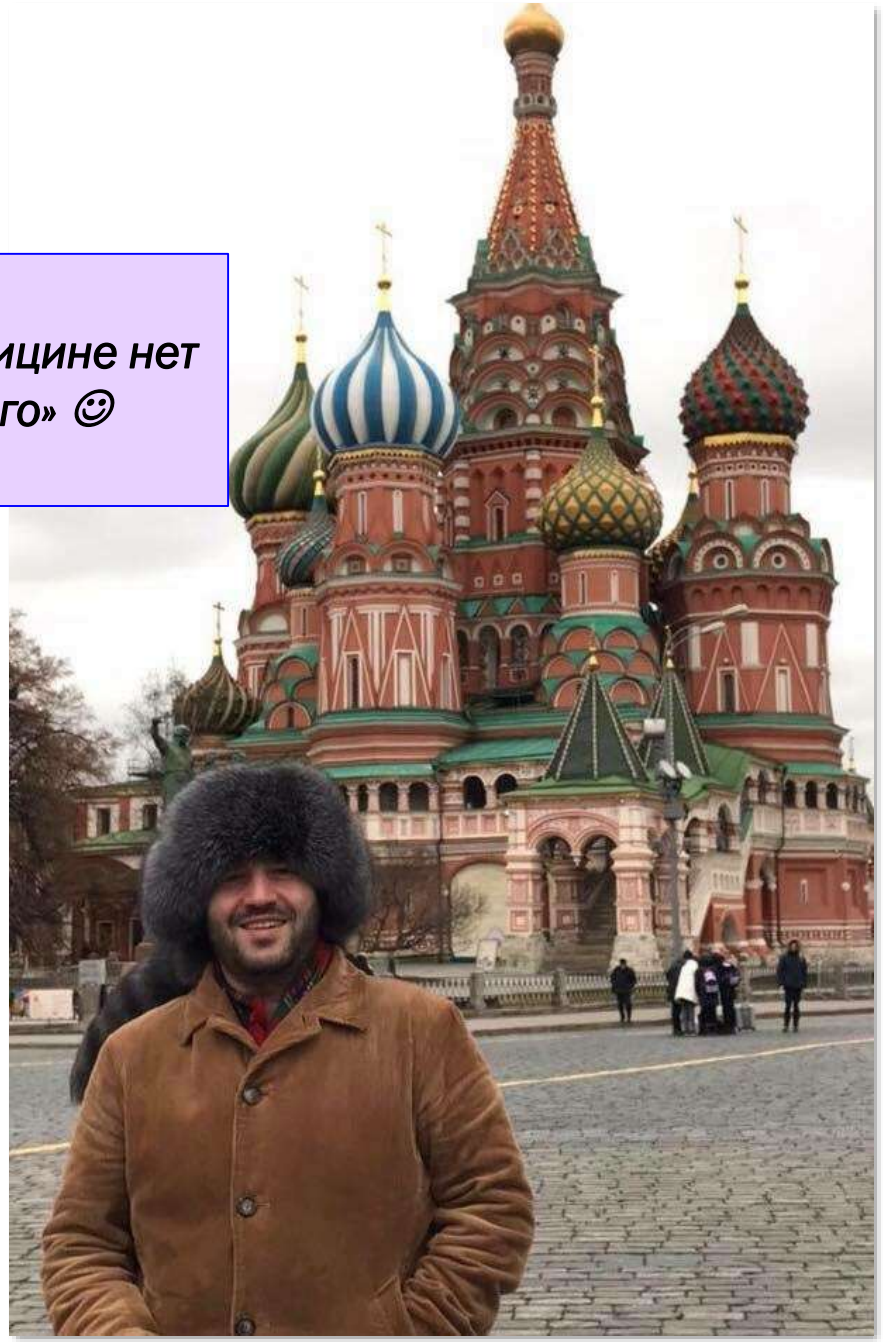

Спасибо за внимание!

#FromAtanasovaWithLove